

О.А. Краснов, В.И. Подолужный, Д.Н. Греков, О.В. Ооржак, В.В. Павленко

## ДЕСЯТИЛЕТНИЙ ОПЫТ ВЫПОЛНЕНИЯ ВАГОТОМИИ МЕТОДОМ ХИМИЧЕСКОЙ ДЕНЕРВАЦИИ ЖЕЛУДКА В ЛЕЧЕНИИ БОЛЬНЫХ С ПЕРФОРАТИВНЫМИ ПИЛОРОДУОДЕНАЛЬНЫМИ ЯЗВАМИ

Кемеровская государственная медицинская академия (Кемерово)  
Городская клиническая больница № 3 им. М.А. Подгорбунского (Кемерово)

Представлены результаты эксперимента на 20 крысах самцах линии Wistar и анализ лечения 126 больных с перфоративными язвами пилородуоденальной зоны с применением методики химической денервации желудка. 82 больным выполнена традиционная лапаротомия с ушиванием перфоративной язвы и селективной проксимальной ваготомии методом химической денервации желудка. 44 пациентам выполнено видеолапароскопическое ушивание прободной язвы и эндоскопическая модификация операции Тейлора с применением методики химической денервации желудка. В эксперименте уточнен процент этилового спирта, концентрация которого вызывает некроз нервных волокон без грубых изменений других слоев стенки желудка при его субсерозном введении. Отслежены отдаленные результаты в сроки до 5 лет. Уделялось внимание рецидиву язвы, кислотно-протеолитическому профилю тела желудка и его моторно-эвакуаторной функции. Получены хорошие и отличные результаты в 87 % наблюдений. Простота и доступность методики, с учетом низкого процента рецидива язвенной болезни двенадцатиперстной кишки, позволяют рекомендовать ее для широкого применения.

**Ключевые слова:** дуоденальная язва, химическая денервация

## 10-YEAR EXPERIENCE IN VAGOTOMY CARRYING-OUT BY THE METHOD OF CHEMICAL DENERVATION OF STOMACH IN TREATMENT PATIENTS WITH PERFORATED PYLORODUODENAL ULCERS

O.A. Krasnov, V.I. Podoluzhnyj, D.N. Grekov, O.V. Oorzhak, V.V. Pavlenko

State Medical Academy, Kemerovo  
City Clinical Hospital named after M.A. Podgorbunskiy, Kemerovo

In the experiment on 20 rats we have adjusted the percentage of ethanol when being introduced subserously causing denervation without severe morphologic changes of stomach wall layers. 82 patients had undergone laparotomy, closure of the duodenal ulcer in combination with selective proximal vagotomy by method of chemical denervation. 44 patients had undergone laparoscopic closure of duodenal ulcers in combination with Taylor surgical procedure applying the technique of chemical denervation. In the period of 5 years good and excellent outcomes were obtained in 87 %. The simplicity and availability of the method taking into account low percentage of relapse of duodenum ulcer let to recommend it for wide use.

**Key words:** duodenal ulcer, chemical denervation

### ВВЕДЕНИЕ

Последнее десятилетие характеризуется статистически значимым повышением заболеваемости язвенной болезнью двенадцатиперстной кишки. Несмотря на проводимую современную консервативную терапию, значительно снижающую кислотопродуцирующую функцию желудка, количество осложнений язвенной болезни остается на достаточно высоких цифрах. За последние годы количество операций в России по поводу перфоративной язвы двенадцатиперстной кишки увеличилось в 2–3 раза [8]. Ушивание перфоративной язвы при сравнительно низкой летальности и технической простоте, без последующей консервативной терапии, сопровождается рецидивами язвенной болезни в 60–70 %, из числа которых 25–50 % требуют повторных операций [1, 6]. Такие высокие цифры рецидива заболевания доказывают, что простое ушивание никак не влияет в механизм язвообразования и после этой операции тре-

буется антисекреторная и дорогостоящая эрадикационная терапия. Опыт показывает, что даже после современной консервативной терапии у 20–30-летних пациентов в 21–27 % наблюдается рецидив заболевания в течение первых 3-х лет [6].

В настоящее время целесообразность ваготомии в лечении язвенной болезни двенадцатиперстной кишки ни у кого не вызывает сомнений, т. к. операция влияет на патогенетические механизмы язвообразования, что в свою очередь, приводит к снижению рецидива заболевания до 5–8 %. Ваготомия уменьшает среднесуточные показатели кислотности в различных отделах желудка минимум на 40–60 % [6].

Опыт применения различных видов органосохраняющих операций в лечении язвенной болезни двенадцатиперстной кишки и ее осложнений накоплен достаточный, но каждый из видов имеет как свои достоинства, так и недостатки.

Стволовая ваготомия с дренирующей операцией при своей простоте приводит к разрушению

привратника и денервации органов брюшной полости. Напротив, селективная проксимальная ваготомия (СПВ) методом скелетирования не имеет таких недостатков, не создает шлюза между кишкой и желудком, но продолжительна по времени исполнения, требует высокой квалификации хирурга и нарушает кровоснабжение малой кривизны желудка.

В последние годы в связи с развитием эндоскопической видеотехники, появилась возможность выполнения данных операций лапароскопическим методом. Так, в литературе появились сообщения о применении при дуоденальной язве лапароскопической ваготомии, в том числе и ее селективной проксимальной модификации [2, 10]. Для упрощения техники СПВ рядом авторов предложены различные ее варианты. Так, Taylor в 1976 г. разработал новый вид селективной проксимальной ваготомии, названный им поверхностной серомиотомией малой кривизны, которую впоследствии дополнил заднестволовой ваготомией. Имеются единичные сообщения о возможности ушивания язв гастродуоденальной зоны в сочетании с комбинированной ваготомией по Тейлору с использованием видеолапароскопической техники [3]. Е.Д. Хворостов (1989) и В.И. Овчинников (1994) предложили СПВ методом криодеструкции [5], а Б.К. Шуркалин, А.Г. Кригер, А.Н. Фаллер применяют для разрушения нервных волокон радиоволны, но данные вмешательства не всегда применимы из-за недоступности дорогостоящей аппаратуры и требуют специальной подготовки хирургической бригады.

**Цель работы** — улучшение результатов лечения перфоративных язв двенадцатиперстной кишки путем отработки в эксперименте и применения в клинике технологии химической денервации желудка для выполнения ваготомии.

#### МАТЕРИАЛ И МЕТОДЫ

Экспериментальная оценка возможностей селективной проксимальной ваготомии методом химической денервации желудка проведена в хроническом эксперименте на 20 самцах крысы линии Wistar. Цель эксперимента — уточнить процент этилового спирта, вызывающего некроз веточек вагуса при его субсерозном введении, но без грубых изменений других слоев стенки желудка.

В асептических условиях под фторотановым наркозом крысам выполнялась лапаротомия. Начиная от угла желудка по малой кривизне передней стенки и с захватом дна желудка, субсерозно вводился раствор этилового спирта различной концентрации (25, 30, 45 %). Инфильтрационный вал занимал около  $\frac{1}{3}$  ширины желудка. Через 2 недели после операции животные выводились из эксперимента. Гистологическому исследованию с окраской гематоксилин-эозином и по Ван-Гизону подвергалась передняя стенка желудка. Опыты над животными проводились в соответствии с «Правилами проведения работ с использованием экспериментальных животных» Приложения к

приказу Министерства здравоохранения СССР от 12.08.1977 г. № 755.

Проведенный эксперимент и детальная разработка показаний и противопоказаний к использованию спиртового раствора для химической денервации позволил использовать метод в клинической практике.

С 1995 по 2005 гг. в клинике с перфоративными язвами пилородуоденальной зоны в сочетании с селективной проксимальной ваготомией методом химической денервации желудка оперировано 82 пациента лапаротомным доступом, 44 пациента — лапароскопическим доступом. Из них мужчин было 140 (95,9 %), женщин 6 (4,1 %). Проведенные в работе клинические исследования выполнены в соответствии с Хельсинкской декларацией Всемирной ассоциации «Этические принципы проведения научных медицинских исследований с участием человека» с поправками 2000 г. и «Правилами клинической практики в Российской Федерации», утвержденными Приказом Минздрава РФ от 19.06.2003 г. № 266. Все пациенты дали письменное информированное согласие на выполненные операции и на участие в исследовании.

Операции с применением СПВ методом химической денервации желудка проводились только при перфорации язв двенадцатиперстной кишки и привратника. При локализации язв в желудке данная методика не выполнялась. Мы согласны с мнением ряда исследователей, считающих, что точная топическая диагностика принадлежности язвы к пилорическому отделу желудка или начальной части двенадцатиперстной кишки бывает весьма затруднительной [4]. Однако патофизиологическая сущность этих язв и, в связи с этим, методы лечения их одинаковы. Поэтому мы считаем справедливым объединить эти язвы под названием «пилородуоденальных» [6]. Из 82 больных, оперированных лапаротомным доступом, язва двенадцатиперстной кишки обнаружена у 57 больных (69,5 %), язва привратника — у 25 больных (30,5 %).

В группе с лапаротомным доступом все операции проводились под эндотрахеальным наркозом с управляемым дыханием. Выполняли верхнесрединную лапаротомию без обхода пупка слева.

После вскрытия брюшной полости ее тщательно осушивали с помощью электроаспиратора и марлевых тампонов, определяли локализацию язвы, размер перфоративного отверстия и околоживотного инфильтрата. При этом большое значение уделяли следующим данным: размеру язв и перфоративного отверстия, характеру язвенных краев, взаимоотношению язвы с окружающими тканями, проходимости пилородуоденального канала. Обязательно проводили ревизию зоны привратника, нижележащих отделов двенадцатиперстной кишки и желудка с целью возможного выявления язв другой локализации, стенозирования выходного отдела желудка и постбульбарного отдела двенадцатиперстной кишки. Ушивание перфоративного отверстия проводилось по методике «сближающего» шва (Подгорбунский М.А., 1941) — кетгуттом

через все слои до достижения полной герметичности. В зависимости от размера перфоративного отверстия таких швов требовалось от одного до трех, чаще всего размеры перфорации были 0,3–0,5 см (87,4 %), но встречались до 0,2 см (9,2 %) и более 0,6 см (3,4 %). Укрывание швов прядью сальника, которую используют некоторые авторы, мы не применяли, так как считаем, что герметичность этим методом не достигается, а создаются дополнительные условия для рубцово-спаечного процесса в этой зоне, что непосредственно сказывается на пассаже по двенадцатиперстной кишке.

Показаниями к ушиванию перфоративной язвы в сочетании с химической денервацией желудка считаем наличие перфоративного отверстия не более 0,8–1,2 см и отсутствие сужения выхода из желудка вследствие ушивания или малая вероятность его возникновения в дальнейшем в результате рубцевания язвы.

Степень и выраженность перитонита мы не считали противопоказанием к выполнению нашей методики, хотя при использовании других видов ваготомии имеются противопоказания к ее применению. После того, как закончена санация брюшной полости и восстановлена герметичность двенадцатиперстной кишки, мы приступали к проведению методики химической денервации желудка.

Предложенная техника операции состоит в следующем:

- в бессосудистом месте рассекаем желудочно-ободочную связку на протяжении 5–7 см. Затем пересекаем сращения между задней стенкой желудка и поджелудочной железой до пищевода, что облегчает проведение дальнейших манипуляций;

- далее набираем раствор в одноразовый шприц (30 % этиловый спирт аптечного приготовления с добавлением Methyl Blau 0,2) и, начиная от угла желудка, выше «гусяной лапки», по передней стенке желудка, несколькими вколами, вводим раствор субсерозно вдоль малой кривизны желудка до пищевода и переходим на дно желудка. На одно введение расходуется от 5 до 7 мл раствора. Добавление метиленовой синьки позволяет контролировать распространение вводимого раствора, а субсерозное введение создает инфильтрационный «валик» шириной 20–30 мм, предотвращает введение раствора в глуболежащие слои стенки желудка, что, в свою очередь, предотвращает специфические осложнения;

- заканчиваем операцию ушиванием желудочно-ободочной связки и послойным ушиванием брюшной стенки. Дренирования брюшной полости не проводим.

Но у внедренного метода сохранялись недостатки, характерные для лапаротомии. Внедрение в практику видеолaparоскопии дало новый толчок в лечении данной нозологии. Появились возможности при перфоративной язве выполнять лапароскопическое ушивание. Ранее озвученные подходы к радикальному лечению перфоративной язвы мы сохранили и при видеолaparоскопической операции. Это стало возможным благодаря

разработанной и внедренной методике химической денервации желудка, которой мы дополнили эндоскопическое ушивание язвы.

Нами выполнено видеолaparоскопическое ушивание перфоративной язвы пилородуоденальной зоны в сочетании с СПВ методом химической денервации 44 больным. Эту операцию выполняем у больных с давностью перитонита не более 24 часов, при отсутствии стеноза и кровотечения, для исключения которых предварительно обязательно выполняем фиброгастродуоденоскопию. Также имеют значение размеры перфоративного отверстия: ушивание отверстия более 1,2 см считаем нецелесообразным. Оперативное вмешательство можно разделить на 5 этапов: 1-й этап — доступ и ревизия брюшной полости, 2-й — санация брюшной полости, 3-м этапом является ушивание прободного отверстия, контроль «герметизма» и ваготомия, 4-й — тщательная окончательная санация брюшной полости и ее дренирование (5-й этап).

После ревизии и санации органов брюшной полости, выполняем ушивание прободного отверстия 1–2 узловыми швами нитью Полисорб 2-0. Санацию брюшной полости проводим в два этапа. Первоначально осуществляем аспирацию выпота одновременно с ревизией брюшной полости. После ушивания перфоративного отверстия проводим окончательную санацию брюшной полости раствором антисептиков в объеме 4–7 литров и выполняем ваготомию в модификации операции Тейлора. Затем дренируем брюшную полость 2 трубчатыми дренажами, подведенными в полость малого таза и подпеченочное пространство справа. Конверсий на лапаротомию не было.

В послеоперационном периоде после видеолaparоскопического вмешательства мы назначаем постоянную декомпрессию желудка. Желудочный зонд удаляем после разрешения послеоперационного пареза кишечника (в основном на 2–3 сутки после операции). В эти же сроки проводим ультрасонографию брюшной полости на наличие свободной и осумкованной жидкости. С началом кормления больным назначалась эрадикационная терапия.

После видеолaparоскопических операций мы не назначаем наркотических анальгетиков, достаточно введения ненаркотических обезболивающих препаратов. Видеолaparоскопические операции сопровождаются минимальной травмой: больные на вторые сутки начинают ходить, на 6–7 сутки выписываются из стационара, быстро реабилитируются, при хорошем косметическом эффекте и сокращении сроков временной нетрудоспособности.

В сроки до пяти лет нами обследован 41 пациент. Среди них после операции из лапаротомного доступа было 28 больных, после лапароскопической операции — 13. В послеоперационном периоде каждый из этих пациентов получал консервативное лечение у терапевта амбулаторно.

Обследование пациентов проводили амбулаторно на базе поликлиники при МУЗ «ГКБ № 3 им. М.А. Подгорбунского». В исследование включались анкетирование, эндоскопическое исследо-

вание желудка и двенадцатиперстной кишки с забором мазков-отпечатков на *H. Pylori*, изучение кислотно-протеолитической активности тела желудка и исследование моторно-эвакуаторной функции желудка и двенадцатиперстной кишки. Показатели, полученные в ходе исследований, обработаны методами вариационной статистики. Результаты исследования представлены в виде среднего значения (M) и ошибки средней (m) изучаемых показателей. При нормальном распределении (по критерию Колмогорова-Смирнова) достоверность различий показателей между группами определяли с помощью *t*-критерия Стьюдента. Критический уровень значимости *p* принимался равным 0,05.

### РЕЗУЛЬТАТЫ И ИХ ОБСУЖДЕНИЕ

В эксперименте на животных в послеоперационном периоде погибло 2 крысы. В одном случае смерть наступила сразу же после операции, связана с передозировкой наркотического препарата, поэтому гистологическое исследование стенки желудка не проведено. В другом случае смерть наступила на 3-и сутки, вследствие перфорации стенки желудка и разлитого перитонита. У остальных подопытных животных послеоперационный период протекал без осложнений. При микроскопическом исследовании выявлено, что только при использовании 30 % раствора этанола происходят необратимые изменения нервных волокон без повреждения слизистого и подслизистого слоев; изменения в мышечном слое имеют обратимый характер (рис. 1). При меньшей концентрации (25 %) не достигается стойкая денервация (рис. 2), а при большей (45 %) – происходят необратимые изменения в мышечном слое стенки желудка (рис. 3).

Полученные данные позволили сделать вывод о целесообразности применения в клинической практике 30% раствора этилового спирта при его субсерозном введении.

При анализе клинического материала выявлено, что время, затраченное на операцию ушивания язвы в сочетании с СПВ методом химической денервации, колебалось от 30 минут до 1 часа 15 минут, в среднем составив  $41,9 \pm 2,5$  минут ( $n = 82$ ). Время, непосредственно затраченное на СПВ методом химической денервации желудка, колебалось от 7 до 12 минут, в среднем составив  $9,2 \pm 1,5$  минут. Моторно-эвакуаторная функция желудка и двенадцатиперстной кишки изучена у 41 пациента в сроки до 5 лет. Замедленная эвакуация нами выявлена у одного пациента, что составило 2,4 %. Ни в одном случае не выявлено деформации малой кривизны желудка, в некоторых случаях имела место деформация луковицы двенадцатиперстной кишки, не влияющая на сроки эвакуации. Как и в ближайшем послеоперационном периоде у больных отмечались признаки СПВ: гипотония свода, каскад, перистальтика антрального отдела желудка.

Кислотно-протеолитическая активность тела желудка в сроки до 5 лет нами изучена у 41 пациен-

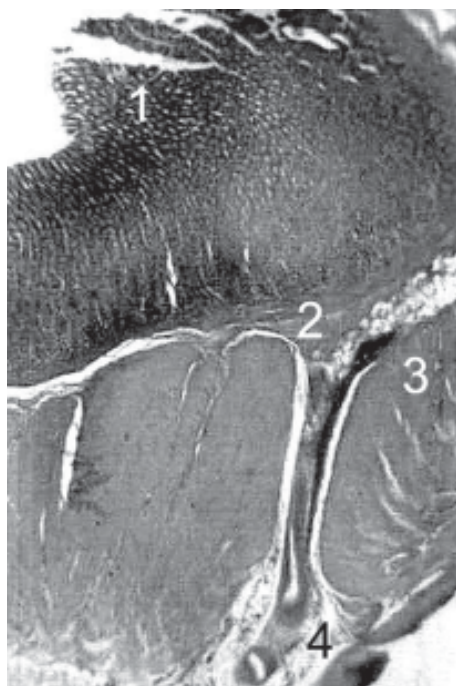


Рис. 1. Гистологический препарат передней стенки желудка крысы после химической денервации ветвей вагуса при субсерозном введении 25% раствора этанола (окраска гематоксилин-эозином; увеличение  $\times 100$ ): 1 – слизистая; 2 – подслизистый слой; 3 – мышечный слой; 4 – нервная ткань.

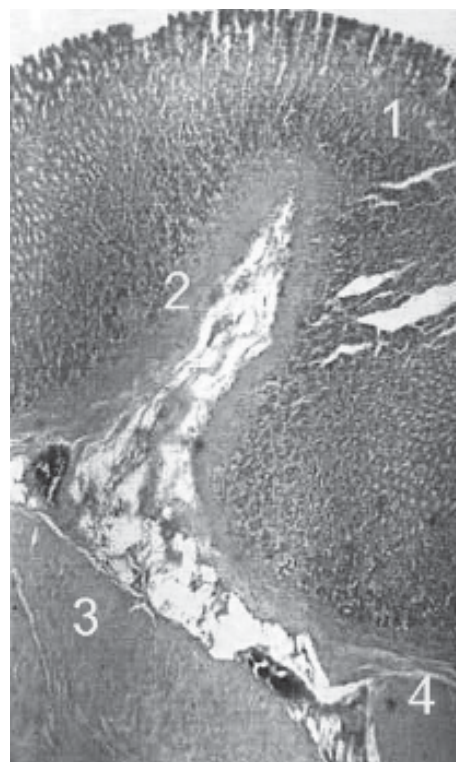
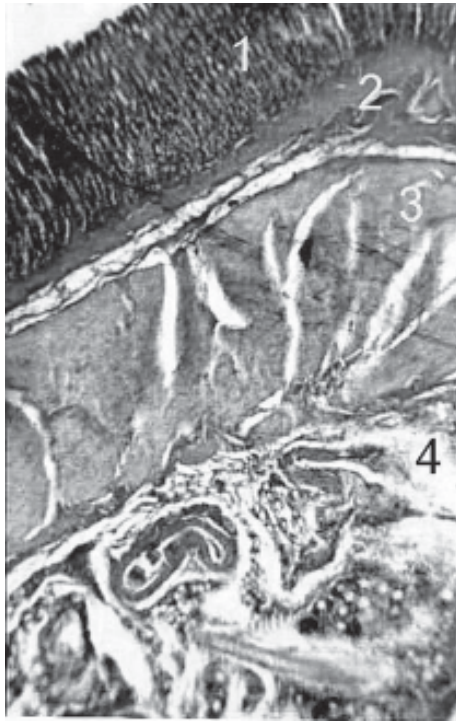


Рис. 2. Гистологический препарат передней стенки желудка крысы после химической денервации ветвей вагуса при субсерозном введении 30% раствора этанола (окраска гематоксилин-эозином; увеличение  $\times 100$ ): 1 – слизистая; 2 – подслизистый слой; 3 – мышечный слой; 4 – нервная ткань.



**Рис. 3.** Гистологический препарат передней стенки желудка крысы после химической денервации ветвей вагуса при субсерозном введении 45% раствора этанола (окраска гематоксилин-эозином; увеличение  $\times 100$ ): **1** – слизистая; **2** – подслизистый слой; **3** – мышечный слой; **4** – нервная ткань.

та. До 2-х лет обследовано 24 человека. Установлены достоверные различия агрессивности желудочного содержимого в сравнении с неоперированными больными и группой здоровых людей ( $p = 0,000$ ). Протеолитическая активность тела желудка составила  $285,2 \pm 21,42 \text{ г/м}^2 24^{-1}$ , а среднесуточная диффузия ионов водорода –  $6,1 \pm 1,21 \text{ мм}$ .

В сроки от 2 до 5 лет обследовано 17 человек. Протеолиз тела желудка составил  $315,3 \pm 32,53 \text{ г/м}^2 24^{-1}$ , диффузия ионов водорода  $8,1 \pm 0,92 \text{ мм}$ , соответственно (табл. 1). Различия этих показателей с результатами обследования здоровых и неоперированных больных также статистически достоверны ( $p = 0,000$ ). Различия показателей у оперированных больных, изученные до 2 лет и до 5 лет между собой статистически не значимы ( $p > 0,05$ ).

Приведенные данные показывают, что методика химической денервации статистически значи-

мо угнетает кислотно-протеолитическую активность желудка в сроки наблюдения до 5 лет.

Всем больным при проведении эзофагогастродуоденоскопии уделялось внимание рецидиву язвенной болезни двенадцатиперстной кишки, появлению язвы в желудке или опухоли. Ни в одном случае не выявлены язвы либо опухолевое поражение желудка. В 3-х случаях (7,3 %) диагностирован рецидив язвенной болезни двенадцатиперстной кишки. Отличные результаты получены у 29 (70,7 %), хорошие – у 7 (17,1 %), удовлетворительные – у 2 (4,9 %) и неудовлетворительные у 3 (7,3 %) больных. Обсемененность слизистой желудка *H. Pylori* обнаружена у 95 % оперированных.

У 44 пациентов, оперированных малоинвазивным способом, не было осложнений и летальности после видеолaparоскопического ушивания с ваготомией. После видеолaparоскопического ушивания и СПВ методом химической денервации желудка с последующей амбулаторной эрадикационной терапией рецидив заболевания в течение 1 – 4 лет составил 6,9 %. После выполнения операции по описанной методике мы не выявили проявлений демпинг-синдрома и диареи. Обращает на себя внимание чрезвычайно низкая эффективность проводимой амбулаторно в послеоперационном периоде эрадикационной терапии. Вместе с тем, несмотря на массовый хеликобактериоз желудка рецидив язвы после ваготомии методом химической денервации желудка наблюдается у небольшого процента оперированных.

Полученный процент неудовлетворительных результатов не превышает общероссийских показателей рецидива заболевания при лечении больных с перфоративными язвами пилородуоденальной зоны с использованием СПВ методом скелетирования, который колеблется от 3,1 до 11,5 % [7].

### ЗАКЛЮЧЕНИЕ

Результаты отдаленных исследований позволяют сделать вывод, что методике химической денервации желудка найдется свое место в лечении больных с перфоративными язвами пилородуоденальной зоны, т.к. она проста по исполнению, не требует высокой квалификации от хирургической бригады, дорогостоящей аппаратуры, непродолжительна по времени выполнения и позволяет получить более 80 % хороших и отличных результатов.

**Таблица 1**

#### Показатели кислотно-протеолитической активности желудка

Показатели кислотно-протеолитической активности желудка	Здоровые люди (n = 47)	Неоперированные больные (n = 61)	Больные после селективной проксимальной ваготомии методом химической денервации	
			до 2-х лет (n = 24)	до 5 лет (n = 17)
Протеолиз $\text{г/м}^2 24^{-1}$	$407,3 \pm 16,22$	$530,5 \pm 11,16^*$	$285,2 \pm 21,42^{*,**}$	$315,3 \pm 32,53^{*,**}$
Диффузия ионов водорода, мм	$12,5 \pm 1,14$	$33,7 \pm 1,66^*$	$6,1 \pm 1,21^{*,**}$	$8,1 \pm 0,92^{*,**}$

**Примечание:** \* –  $p < 0,05$  – достоверность различий между показателем в группе к показателю здоровых людей; \*\* –  $p < 0,05$  – достоверность различий между показателем в группе к показателю неоперированных больных.

При отсутствии противопоказаний целесообразно применять первично радикальные малоинвазивные операции: видеолaparоскопическое ушивание язвенного дефекта и селективную проксимальную ваготомию методом химической денервации желудка. Такой подход призван не только спасти жизнь больного, но и избавить его от рецидива и дальнейшего прогрессирования язвенной болезни, так как подавляющее большинство больных, перенесших перфорацию язвы, характеризуются низким социально-экономическим уровнем и кэмплайенсом. Учитывая высокую стоимость, не стоит уповать на эрадикационную терапию, рассчитывая на ее эффективность у данной категории больных. Прогрессивной методикой лечения перфоративной язвы является оперативное вмешательство с применением видеолaparоскопической техники, что сопровождается минимальной операционной травмой, низкой частотой осложнений и быстрой реабилитацией больных.

#### ЛИТЕРАТУРА

1. Глизбург М.Л. Отдаленные результаты применения СПВ / М.Л. Глизбург // Хирургия. — 1997. — № 8. — С. 12–15.
2. Клинические и технические аспекты видеолaparоскопической ваготомии / А.С. Балалыкин, А.М. Камнев, Б.В. Крапивин и др. // Эндоскопическая хирургия. — 2000. — № 4. — С. 3–6.
3. Комбинированные хирургические вмешательства при перфоративных пилородуоденальных язвах с использованием видеолaparоскопической техники / Н.А. Ефименко, В.Е. Розанов, В.Г. Романовский и др. // Эндоскопическая хирургия. — 2001. — № 3. — С. 41–42.
4. Неймарк И.И. Прободная язва желудка и 12-перстной кишки / И.И. Неймарк. — М., 1972. — 280 с.
5. Овчинников В.И. Криоваготомия и возможности ее использования при лечении язвенной болезни двенадцатиперстной кишки / В.И. Овчинников. — Екатеринбург, 1994. — 123 с.
6. Панцырев Ю.М. Ваготомия при осложненных дуоденальных язвах / Ю.М. Панцырев, А.А. Гринберг. — М., 1979. — С. 158–160.
7. Рецидивы язвенной болезни после СПВ / Ю.М. Панцырев, В.И. Сидоренко и др. // Хирургия. — 1988. — № 10. — С. 11–16.
8. Федоров В.Д. Доклад главного хирурга России / В.Д. Федоров // Всероссийская конференция по проблемам хирургического лечения язвенной болезни желудка и 12-перстной кишки. — Саратов, 2003.
9. Laparoscopic and open operation in patients with perforated peptic ulcer / J.M. Naesgaard, B. Edwin, O. Reiersten et al. // Eur. J. Surg. — 1999. — Vol. 165 (3). — P. 209–214.
10. Mouiel J. Laparoscopic selective vagotomy in duodenal ulcer disease. In Laparoscopic surgery the nineties / J. Mouiel, N. Kathouda, L. Iovine // Ed. M. Masson. — Milano — Parizi — Barselona, 1994. — P. 229–238.