

В.Г. Неустроев, Е.А. Ильичева, Р.И. Расулов, А.А. Владимирова, В.А. Хмельницкая

ВОЗМОЖНОСТИ ЭНДОСКОПИЧЕСКОЙ УЛЬТРАСОНОГРАФИИ В ОПРЕДЕЛЕНИИ СТЕПЕНИ ДИФФЕРЕНЦИРОВКИ ПРОТОКОВОЙ АДЕНОКАРЦИНОМЫ ПОДЖЕЛУДОЧНОЙ ЖЕЛЕЗЫ

**ИЦ РВХ ВСНЦ СО РАМН (Иркутск)
Иркутский областной онкологический диспансер (Иркутск)
Иркутская областная государственная клиническая больница (Иркутск)**

Методом многофакторного анализа у 28 пациентов ретроспективно изучены эндосонографические признаки, соответствующие аденокарциномам поджелудочной железы разной степени дифференцировки. Разработана регрессионная модель зависимости степени дифференцировки опухоли от эхогенности, структуры, формы контура очагового образования. В проспективном исследовании на 21 наблюдении оценены операционные характеристики модели.

Ключевые слова: эндоскопическая ультрасонография (ЭУС), степень дифференцировки аденокарциномы поджелудочной железы

MEANS OF ENDOSONOGRAPHY IN DEFINING THE DEGREE OF DIFFERENTIATION OF PANCREATIC CANCER

V.G. Neustroev, E.A. Iljicheva, R.I. Rasulov, A.A. Vladimirova, V.A. Hmel'nitskaja

**SC RRS ESSC SB RAMS, Irkutsk
Regional oncological dispensary, Irkutsk
Regional State Clinical Hospital, Irkutsk**

The dependence of the EUS characteristics pancreatic cancer and degree of its differentiation was assessed retrospectively by multiple-factor analysis in 28 cases. The regressive model that includes the qualitative estimation of the homogeneity structure, dominating echogenicity of tumor and the protrusion form of outline was developing. According to our model, method characteristics assess in prospective study on 21 cases.

Key words: endosonography (EUS), histological differentiation of pancreatic cancer

ВВЕДЕНИЕ

Послеоперационная выживаемость, наряду с другими факторами, определяется гистологическим строением опухоли железы [7]. Кроме того, известно, что выбор хирургической тактики во многом определяется степенью дифференцировки опухоли [1].

Анатомическое расположение поджелудочной железы определяет объективные трудности при получении материала для морфологической верификации диагноза, что диктует необходимость дальнейшего развития методов неинвазивной и малоинвазивной диагностики и поиска уточняющих дифференциально-диагностических критериев. «Золотым стандартом» неинвазивной диагностики рака поджелудочной железы в настоящее время является радиальносканирующая эндоскопическая ультрасонография (ЭУС) [2–5, 8].

Цель работы — определение методом ЭУС эндосонографических признаков, отражающих степень дифференцировки аденокарциномы поджелудочной железы.

МАТЕРИАЛЫ И МЕТОДЫ

В исследование включены две группы больных аденокарциномой поджелудочной железы с известной гистологией опухоли. Ретроспективная

часть исследования проводилась с марта 2000 г. по июнь 2004 г. включительно. В эту группу включены результаты комплексного обследования 28 пациентов (19 мужчин и 9 женщин), средний возраст составил 59,6 (50–83) лет. Гистологическое подтверждение диагноза получено при исследовании операционного материала и малоинвазивными методиками. Панкреатодуоденальная резекция была выполнена 13 пациентам, паллиативные операции наложения обходных желчных анастомозов — 7, эксплоративные лапаротомии — 3, дистальная резекция поджелудочной железы — 2. Транскутанная пункция опухоли под УЗИ-контролем выполнена 2 пациентам, в одном случае, при прорастании опухоли головки поджелудочной железы в стенку двенадцатиперстной кишки, гистологический материал был получен при эндоскопической биопсии.

Проспективная часть исследования проводилась с июля 2004 г. по декабрь 2005 г. включительно. В эту часть исследования включен 21 пациент (9 мужчин и 12 женщин), средний возраст составил 59 (38–79) лет. Панкреатодуоденальная резекция была выполнена 11 пациентам. У 5 пациентов биоптаты опухоли были получены при лапароскопии, у 3 — при транскутанных пункциях под контролем УЗИ, в 2 случаях — при эндоскопической биопсии

опухоли головки поджелудочной железы, прорастающей в стенку двенадцатиперстной кишки.

Наша методика проведения эндосонографии полностью соответствует стандартной методике эндосонографии панкреатобилиарной зоны [6]. С января 2000 по август 2004 гг. мы использовали в исследованиях ультразвуковой фиброгастроскоп GF-UM20 с ультразвуковым обрабатывающим блоком EU-M30 производства «Olympus» Японии, смонтированный с видеосистемным центром EVIS CV-140. С августа 2004 г. по настоящее время используем в работе ультразвуковой видеогастроскоп GF-UM160 с ультразвуковым центром EU-M60, смонтированным с системным видеосистемным центром CV-160 EVIS EXERA, также производства «Olympus» Японии.

При подозрении на наличие очагового образования поджелудочной железы радиально сканирующий эхоэндоскоп проводим в нисходящую ветвь двенадцатиперстной кишки, откуда с помощью ультразвука осматриваем головку поджелудочной железы с окружающими сосудами и проходящими в паренхиме ее желчевыводящим и панкреатическим протоками. Последовательно ротируя и подтягивая эхоэндоскоп, из луковицы ДПК осматриваем холедох до ворот печени, желчный пузырь и перешеек поджелудочной железы. Переместив конец эхоэндоскопа с ультразвуковым датчиком в тело желудка, через заднюю его стенку, сканируем тело и хвост поджелудочной железы.

При обнаружении очагового образования особое внимание уделяется его эхогенности, однородности или неоднородности структуры, наличию или отсутствию включений повышенной или пониженной эхогенности, а также жидкостных (анэ-

хогенных) включений. Также оцениваем контуры образования (четкие или размытые), ровные или неровные. При неровных контурах обращаем внимание на внешний вид неровности — насколько выступают «отростки» или «протрузии» опухоли, какой они формы, есть или нет гипоехогенный ободок вокруг опухоли. Оцениваем наличие или отсутствие инвазии новообразования в окружающие органы, крупные сосуды, наличие, вид и размеры регионарных лимфоузлов.

Оценку значимости ЭУС-симптомов в неинвазивной диагностике степени дифференцировки опухоли мы проводили с учетом 18 общеизвестных и 7 сформулированных нами ЭУС признаков в программе Statistica 6.0. Путем многофакторного анализа проведено последовательное тестирование всех 25 признаков, при этом использовали не качественное описание признака, а коды, представленные в таблице 1. Полученная регрессионная модель включает качественную оценку однородности структуры, преобладающую эхогенность очага и форму протрузии контура.

При анализе добивались получения статистически значимой регрессионной модели ($p < 0,05$) с максимальным коэффициентом мультирегрессии (R) и детерминации (RI), которые отражают устойчивость модели. На полученной модели исследовали регрессионные коэффициенты (b) и их значимость (p). Суммирование произведений значения члена мультирегрессии и его коэффициента производилось с учетом знака коэффициента.

Результат анализа представлен в таблице 2.

Степень дифференцировки опухоли (Y) рассчитывается по формуле:

Таблица 1

Цифровые аналоги качественных признаков для определения степени дифференцировки опухоли

Форма протрузии контура	
заостренные	1
смешанные, преобладают заостренные	2
заостренно-округлые	3
смешанные, преобладают округлые	4
округлые	5
сглаженные	6
Структура	
однородная	1
умеренно неоднородная	2
неоднородная	3
выражено неоднородная	4
Эхогенность	
гипо-анэхогенная	1
пониженной эхогенности	3
пониженной эхогенности, ближе к изоэхогенной	4
изоэхогенная	5

Таблица 2

Регрессионная модель степени дифференцировки опухоли в зависимости от ЭУС-признаков

Regression Summary for Dependent Variable: Дифференц (база464.sta)						
R = 0,59455582 RI = 0,35349663 Adjusted RI = 0,27268371 F(3,24) = 4,3743 p < 0,01362 Std. Error of estimate: 0,67100						
N = 28	Beta (β)	Std.Err.	B	Std.Err.	t (24)	p-level
Intercept			4,628627	0,685953	6,74773	0,000001
Структура (С)	-0,417255	0,169184	-0,328512	0,133201	-2,46628	0,021182
Эхогенность (Э)	-0,386920	0,165555	-0,318423	0,136247	-2,33711	0,028107
Форма протрузии контура (ФПК)	-0,375539	0,168007	-0,227077	0,101588	-2,23526	0,034967

Таблица 3

Оценка результата эндосонографии в соответствии с предлагаемой формулой

Степень дифференцировки	
Высокодифференцированная	Меньше, либо равно 1,5
Умереннодифференцированная	От 1,6 до 2,5
Низкодифференцированная	Больше, либо равно 2,6

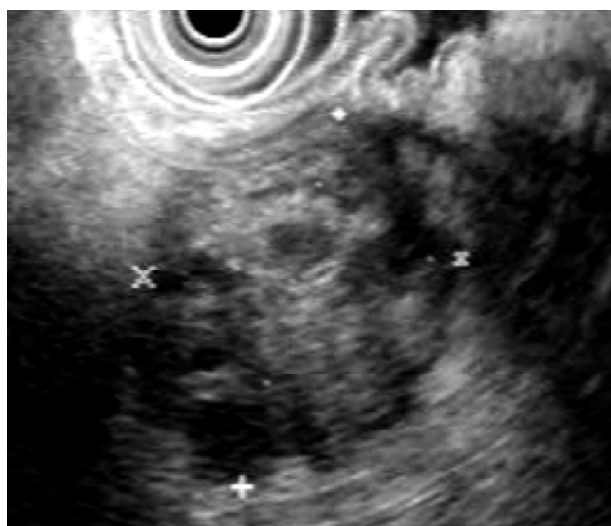


Рис. 1. Высокодифференцированная аденокарцинома тела поджелудочной железы.

$$Y = 4,628627 - 0,328512 \times C - 0,318423 \times Э - 0,227077 \times ФПК,$$

где С – структура очагового образования, Э – эхогенность, ФПК – форма протрузии контура. Стандартная ошибка Y (Std. Error of estimate) ± 0,67.

Полученный результат оценивается в соответствии с таблицей 3.

В соответствии с представленной моделью:

- при неоднородной структуре степень дифференцировки опухоли выше, при низкой степени дифференцировки преобладает однородная структура;
- при более высокой эхогенности степень дифференцировки опухоли выше, при низкой степени дифференцировки преобладает гипоэхогенный характер очагового поражения;
- степень дифференцировки опухоли выше при сглаженных контурах, при низкой степени

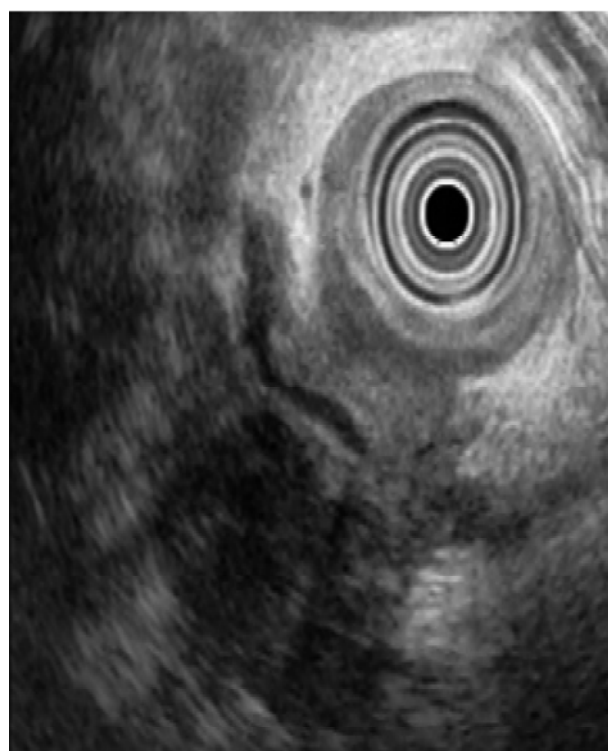


Рис. 2. Низкодифференцированная аденокарцинома головки поджелудочной железы.

дифференцировки преобладают заостренные протрузии контура.

На рис. 1 и 2 представлены наиболее характерные ЭУС-изображения высокодифференцированной и низкодифференцированной аденокарциномы поджелудочной железы.

В настоящее время получено положительное решение о выдаче патента на изобретение «Способ определения степени дифференцировки аденокарциномы поджелудочной железы» по заявке № 2005103425/14 (004564).

Таблица 4

Результаты проспективного исследования зависимости степени дифференцировки аденокарциномы поджелудочной железы от эндосонографических признаков

	Высокодифференцированная аденокарцинома	Умереннодифференцированная аденокарцинома	Низкодифференцированная аденокарцинома
Результат ЭУС	4	14	3
Результат атоморфологического исследования	5	12	4
Точность (%)	85,7 ± 19,5	81 ± 21,9	85,7 ± 19,5
Чувствительность (%)	60,0 ± 26,2	91,7 ± 16,6	50 ± 26,6
Специфичность (%)	93,8 ± 15,1	66,7 ± 25,3	94,1 ± 15,1
Прогностическая ценность положительного результата (%)	75 ± 19,4	78,6 ± 23	66,7 ± 25,3
Прогностическая ценность отрицательного результата (%)	88,2 ± 18,9	85,7 ± 19,5	88,9 ± 18,4

Результаты проспективного исследования представлены в таблице 4.

ВЫВОД

Предложенные ЭУС критерии позволяют неинвазивным методом установить степень дифференцировки рака поджелудочной железы, что важно для определения дальнейшей лечебной тактики.

ЛИТЕРАТУРА

1. Ильичева Е.А. Морфофункциональное обоснование хирургической тактики при новообразованиях поджелудочной железы и хроническом панкреатите: Дис. ... докт. мед. наук. — Иркутск, 2004. — С. 250 — 261.
2. Endoscopic ultrasonography in the diagnosis and staging of pancreatic adenocarcinoma / L. Palazzo, G. Roseau, B. Gayet, V. Vilgrain et al. // Endoscopy. — 1993. — Vol. 25. — P. 143 — 150.
3. Endoscopic ultrasonography in diagnosis and staging of pancreatic cancer / A. Nakaizumi, H. Uehara, H. Iishi, M. Tatsuta et al. // Dig. Dis. Sci. — 1995. — Vol. 40. — P. 696 — 700.

4. Staging of pancreatic and ampullary carcinoma by endoscopic ultrasonography / T. Rosch, C. Braig, T. Cain, S. Feuerbach, J.R. Siewert et al. // Gastroenterology. — 1992. — Vol. 102. — P. 188 — 199.
5. Staging of pancreatic carcinoma by endoscopic ultrasonography / K. Yasuda, H. Mukai, M. Nakajima, K. Kawai // Endoscopy. — 1993. — Vol. 25. — P. 151 — 155.
6. Standart imaging techniques in the pancreaticobiliary region using radial scanning endoscopic ultrasonography / Kazuo Inui, Misuhiro Kida, Naotaka Fujita, Hiroyuki Maguchi, et al. // Digestive Endoscopy. — 2004. — Vol. 16. — P. 118 — 133.
7. Surgery for ductal adenocarcinoma of the pancreatic head: staging, complications, and survival after regional versus extended lymphadenectomy / D. Henne-Bruns, I. Vogel, J. Luttges, G. Kloppel, B. Kremer // World J. Surg. — 2000. — Vol. 24 (5). — P. 595 — 602.
8. Wiersema Maurits J. Role of EUS in the evaluation of pancreatic adenocarcinoma / Maurits J. Wiersema, Ian D. Norton, Jonathan E. // Clin. Gastrointestinal Endoscopy. — October, 2000. — Vol. 52, N 4. — P. 656 — 662.